



Latvijas Kinoloģiskā Federācija
Latvian Cynological Federation

ACU PĀRBAUDES SERTIFIKĀTS
CERTIFICATE OF EYE EXAMINATION

Ziņas par dzīvnieku / Animal description

Vārds / Name Hella White Honey Dzimums / Sex meic
Šķirne / Breed Bulmastifs Dzimšanas datums / DOB 24.05.12
Ciltsrakstu numurs LV-29029/12 Mikročipa Nr. / Microchip Nr. 981098104217942
LV-BM-178/12

Ziņas par īpašnieku / Owner

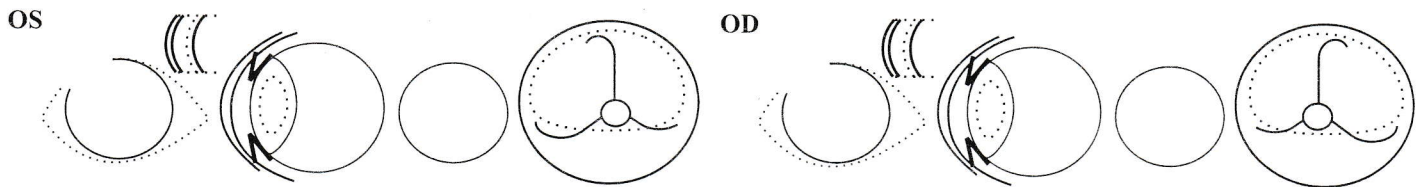
Īpašnieks / Owner Grinbark V. Adrese / Address Palangas 16
Pilsēta / Town Rēpāja Pasta indekss / Zip code 3401 Valsts / Country Latvija

Ar šo apliecinu, ka augstākminētie dati ir attiecināmi uz dzīvnieku, kuram tiek veikta acu pārbaude, kā arī piekrtu Latvijas kinoloģiskās federācijas izvirzītajām prasībām. Piekrtu, ka pārbaudes rezultāti var tikt izmantoti LKF un šķirnes klubā.

Īpašnieka paraksts
Signature of the owner

Pārbaudes tehnika: ERG Tonometrija Gonioskopija Biomikroskops >10x Oftalmoskops SAT
Examination technique ERG Tonometry Gonioscopy Biomicroscope Ophthalmoscope STT

Midriātiskais līdzeklis Hydr Citas metodes
Mydriatics Other methods



Komentāri: 7

- | | Brīvs | Nesk. | Skarts | | Brīvs | Nesk. | Skarts | |
|--|-------------------------------------|-------------------------------------|-------------------------------------|---------------------------------|-------------------------------------|-------------------------------------|-------------------------------------|--------------------------|
| 1. Paliekošā zīlītes membrāna (PPM) | <input checked="" type="checkbox"/> | <input type="checkbox"/> | <input type="checkbox"/> | īris
lēca
redzene | 9. Entropija / Trihiāze | <input checked="" type="checkbox"/> | <input type="checkbox"/> | <input type="checkbox"/> |
| 2. Hiperplastisks paliekoša tunika vaskulosa lentis/ primārais stiklveida ķermenis(PHTVL/PHPV) | <input checked="" type="checkbox"/> | <input type="checkbox"/> | <input type="checkbox"/> | | 1. stad.
2.-6. stad. | 10. Ektropija / Makblefaron | <input checked="" type="checkbox"/> | <input type="checkbox"/> |
| 3. Katarakta (iedzimta) (CHC) | <input checked="" type="checkbox"/> | <input type="checkbox"/> | <input type="checkbox"/> | multifok.
ģeogrāf.
totāla | 11. Distihāze / ektopiska skropsta | <input checked="" type="checkbox"/> | <input type="checkbox"/> | <input type="checkbox"/> |
| 4. Tīklenes displāzija (RD) | <input checked="" type="checkbox"/> | <input type="checkbox"/> | <input type="checkbox"/> | | 12. Radzenes distrofija | <input checked="" type="checkbox"/> | <input type="checkbox"/> | <input type="checkbox"/> |
| 5. Redzes nerva hipoplāzija / mikropapilla | <input checked="" type="checkbox"/> | <input type="checkbox"/> | <input type="checkbox"/> | 13. Katarakta (iegūta) (HC) | <input checked="" type="checkbox"/> | <input type="checkbox"/> | <input type="checkbox"/> | |
| 6. Kolliju acs anomālija (CEA) | <input checked="" type="checkbox"/> | <input type="checkbox"/> | <input type="checkbox"/> | 14. Lēcas luksācija (PLL) | <input checked="" type="checkbox"/> | <input type="checkbox"/> | <input type="checkbox"/> | |
| 7. CITAS | <input checked="" type="checkbox"/> | <input type="checkbox"/> | <input type="checkbox"/> | 15. Tīklenes deģenerācija (PRA) | <input checked="" type="checkbox"/> | <input type="checkbox"/> | <input type="checkbox"/> | |
| 8. L. pectinatum displāzija (goneoskopiski) (G) | <input checked="" type="checkbox"/> | <input checked="" type="checkbox"/> | <input checked="" type="checkbox"/> | CITA | <input checked="" type="checkbox"/> | <input type="checkbox"/> | <input type="checkbox"/> | |

Paskaidrojumi:
Klīniski patoloģijas
nenovēro.

Pārbaudes datums / Date of examination 26.02.15 Pārbaudi veica / Exam performed by Līga Kovaļčuka
Dr. med. vet.

